厚生歯科

実際のインプラントのすすめ方と多数の実例を紹介！
歯がなくて悩んでいるあなたへのメッセージ！

美しくかむ
みぢかな
歯科インプラントのはなし

歯科インプラントはもう特別な治療ではい！
（最近の歯科インプラントの5つのポイント）

1. いれ歯にないかみやすさ
2. となりの健全な歯を傷つけない
3. 1本の歯の欠損から全くの無歯顎にもできる
4. やせた顎でもOK
5. より安全でより確実になった

はじめに

大人の人のかむ力は40Kg位と言われています。
我々の歯には子供一人分より重い力がかかります。これだけの強い力は普通いれ歯にはかけられません。いれ歯の場合は歯ぐきがかむ力を負担するので、つよくかむと痛くなるからです。良くできているいれ歯でも食物を柔らかくしたり、色々と工夫していれ歯を使っているのが実情です。

ところでインプラント治療では、顎の骨の中に人工の歯の根（インプラントと言います）を植立しその上に冠をかぶせるという方法をとります。固定式ですから使いやすく、又、かむ力も天然の歯と同じように負担できる、そういった可能性をもっています。ここに私共がインプラント治療を手がける大きな理由があります。しかしインプラント治療は日本に導入されてまだ日が浅い新しい方法です。インプラント治療に対する理解も十分でなく、否定的にとらえる意見もあります。このような状況の中ですが、従来言われていた成功率の低さもその後に開発された様々な研究で飛躍的に改善されています。これから高齢者社会に突入しようとする日本ですが、乳歯・永久歯に次ぐ第三の歯として今後最も期待される歯科治療です。本書ではこういった現状をよく理解していただくために、実際に私共の診療所で行われているインプラント治療を参考に、インプラント治療とはどういうものか解説を加えていきたいと思います。

もくじ

【1】歯がなくなったら　3
① いれ歯、ブリッジ、インプラント、どれがいいですか？　3
② 1本歯がない人から、全部歯がない人まで治療は可能ですか？　5
③ インプラント治療のポイント　7
④ インプラントが合わない　9
【2】インプラントのための精密検査　11
【3】インプラント手術とその前の注意　14
【4】インプラント手術の後の注意　16
【5】頭出しの処置　18
【6】インプラントの上にどのようなものを装着するのですか？　19
【7】インプラントを長持ちさせるポイント　20
【8】お口の手入れと定期検診（リコール）　22
【9】全身麻酔でのインプラント手術　25
【10】症例　26
① ブリッジの代わりに1本のインプラント　26
② 総義歯の代わりにインプラントで固定式のブリッジに　27
③ いれ歯の維持安定にインプラントを使いました　31
④ 糖尿病の人にインプラント　33
⑤ 82歳の人にインプラント　35
⑥ 歯を抜いてすぐインプラントを植立しました　37
⑦ やせた顎に骨を造って大きくしてからインプラントを植立　40
⑧ 神経を一時的に移動してインプラントを植立　42
⑨ 副鼻腔（上顎洞）に骨をつくる　44
⑩ インプラントがダメになりましたが、もう一度インプラント治療を行ってみました　47
⑪ インプラントがダメになったので、残念ながらいれ歯にしました　49
【11】インプラントQ＆A(インプラント治療の相談方法など)　51

【1】歯がなくなったら

①『いれ歯、ブリッジ、インプラント、どれがいいですか？』

歯がなくなると従来はブリッジかいれ歯をつくるのが一般的でした。いれ歯というものは(図－1、2)で示すようにプラスチックでできた赤い歯ぐきの部分と、金属のつめからできています。着脱式ですので少し動きます。隣の歯はあまり傷つけないのですが、異物感があってしゃべりづらい、食べづらいなど様々な問題があります。一方、ブリッジ(図－3、4)は隣の歯を削って、これを土台として連続した冠をつくります。固定式ですので異物感もなく使いやすい装置です。ですが、隣の健全な歯を削ることになったり、欠損の長いものには使えないなどの欠点があって必ずしも満足のできるものではありません。インプラント治療は人工の歯の根を顎の骨の中に植え込み、その上に通常の冠をかぶせる方法(図－5)です。固定式なので使いやすく異物感がありません。原則は1本歯が

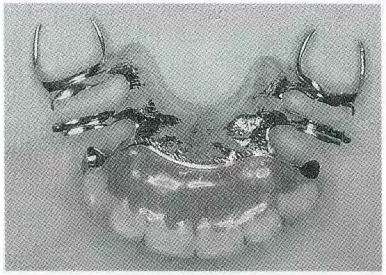

（図－1）

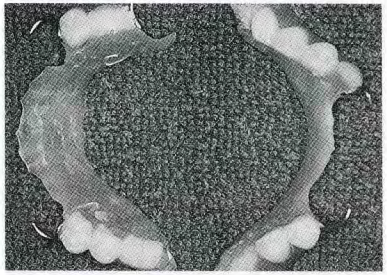

（図－2）

（図－3）

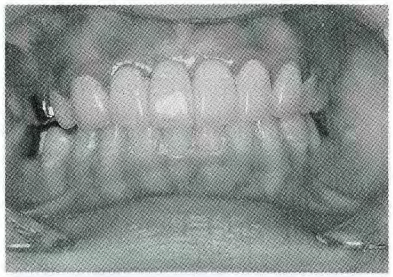

（図－4）

なくなると1本インプラントを植えるので、欠損歯が何本あっても、極端に言えば、全部の歯がなくてもこの方法は使えます。又、隣の歯をほとんど傷つけることなく治療することも可能です。このようにインプラント治療は従来の方法にはない利点を数多くもっています。図－6は、いれ歯、ブリッジ、インプラントの特徴を比較したものです。いれ歯とブリッジには、使いやすさや適応の範囲に一長一短がありますが、インプラントはいずれにもまさる特徴をもっているのがわかります。

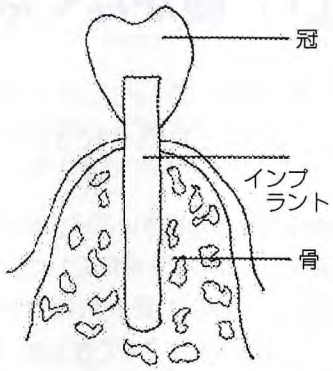

（図－5）

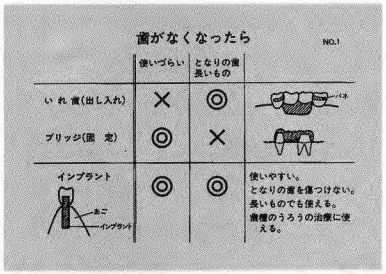

歯がなくなったら　NO.1

	使いづらい	となりの歯長いもの	
いれ歯(出し入れ)	×	◎	
ブリッジ(固　定)	◎	×	
インプラント	◎	◎	使いやすい。となりの歯を傷つけない。長いものでも使える。歯槽のうろうの治療に使える。

（図－6）

②『1本歯がない人から、全部歯がない人まで治療は可能ですか？』

1本の歯がない人(図－7、8、9)から、全部歯がない人(図－10、11、12)まで、現在のインプラント治療はあらゆる歯のない状態でも治療が可能になっています。ただし、インプラントを植立する手術が可能な健康状態であること、仕事など日常生活のスケジュールを調整できることなど技術的な問題以外の条件が揃うことが必要です。

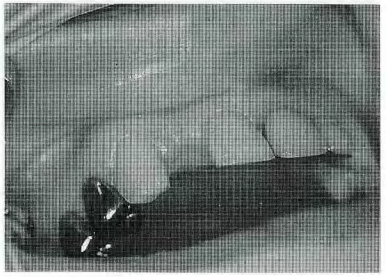

（図－7）

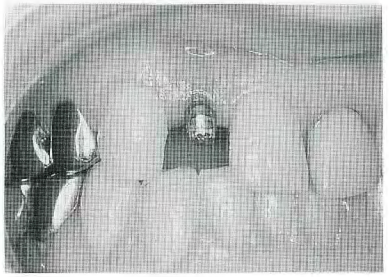

（図－8）

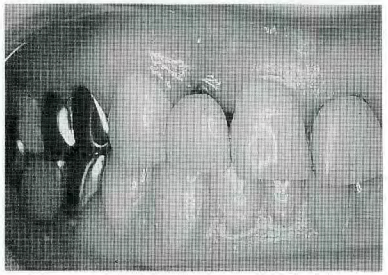

いれ歯、ブリッジ、インプラントの比較（図－9）

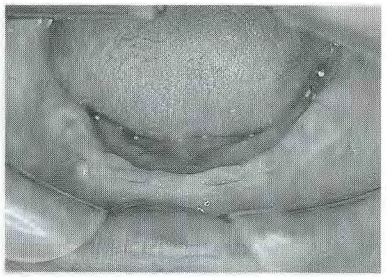

（図－10）

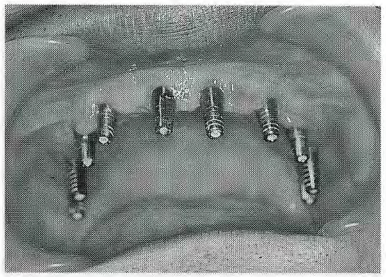

（図－11）

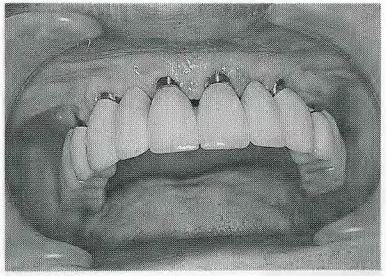

（図－12）

③『インプラント治療のポイント』

インプラント治療のポイントは、人間の体とインプラントとの間の「なじみ」です(図－13)。現在インプラントの材料としては、代表的なものに純チタンとセラミックの2種類があります。この中でインプラントとしてのなじみは、純チタンの方が良いとされています。なじみが良いと顎の中に植えられたインプラントに骨が直接「くっつく」という現象が起きます。インプラントはガッシリしてほとんど動きません。冠やブリッジは、このガッシリしたインプラントの上にかぶせます。インプラント単独でもかむ力を負担できますので、無歯顎(まったく歯のない人)でも治療が可能になりました。現在のインプラント治療の高い信頼性と成功率は、この材料によってもたらされたと言ってもよいかと思います。一方セラミックでは、アルミナスという材料が多用されます。この場合はインプラントに接する部分にうすい軟組織の皮膜ができます。皮膜ですとインプラント自体が少し動きますので、インプラント単独でかむ力を負担するのは困難です。皮膜の形成は2～3週間で完成します。治療期間が短いという利点はありますが、負担力が弱いため応用範囲の小さい材料です。

（図－13）＜インプラントと骨とのなじみ＞

［純チタンのインプラント］

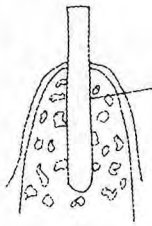

くっつく
骨がインプラントに直接沈着。インプラントが骨と直接くっつくので動かない。

［セラミック(アルミナ)のインプラント］

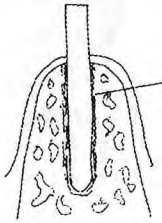

皮膜
インプラントと骨との間にうすい皮膜ができる。インプラントは皮膜の分だけ少し動く。

INFORMATION

■インプラントと骨をくっつける

純チタンは飛行機の機体、メガネのフレームや腕時計などにも使われている、軽くて生体になじみの良い材料です。歯科用金属の多くは生体にアレルギーを引き起こしますが、純チタンはアレルギーを起しません。この材料を骨にうめこむと表面に骨が直接くっつくという現象が起きます。この現象は30年前、スエーデンの医師によって世界で最初に確認されました。現在でもその医師の開発したインプラントが、ブローネマルクインプラントとして世界各国で使われています。従ってこの新しいタイプのインプラントを使った最長の記録は30年と言うことになります。このタイプのインプラントが日本に導入されたのは1985年頃からですが、日本で使われているインプラントのほとんどがこのタイプのインプラントに取って変わろうとしています。さて、骨が直接くっつくという現象が完成するまでインプラントを顎の歯ぐきの中にうめこんだ状態におきます。従ってこの材料を使ったインプラント治療は、インプラントを骨にうめこむ最初の手術と、3〜6ヵ月後「くっつく」という現象が完成してからインプラントの頭の部分をつなげる2度目の手術が必要です。最初の手術の後は歯ぐきの外にインプラントは見えません。2度目の手術で始めてインプラントの頭の部分が見えてきます。2度目の手術までの3〜6ヵ月の間は、従来のいれ歯か仮歯を使って頂くようになります。最近は純チタンの材料の他に、純チタンのインプラントの上に人工骨(ハイドロキシアパタイト)をコーティングしたインプラントがでてきました。人工骨ですから骨に対して、より「なじみ」のよい材料です。実際の臨床実験では純チタンのインプラントと同様の成績です。扱い方も純チタンと同じように考えて頂いて問題ありません。

④『インプラントが合わない』

インプラントは人工の材料です。インプラント治療のポイントは、この人工の材料と人間の体との間の「なじみのよさ」にあります。しかし場合によってはインプラントの材料が体に合わないことがあります(図－14)。合わないとどうなるのでしょう？皆さんも歯槽のうろうという病気をご存知だと思いますが、インプラントがその人の体に合わないと、歯槽のうろうと同じような現象が起きます。歯ぐきからうみが出て、インプラントがグラグラになり、動揺して抜けてしまうということがあります。インプラント植立の手術は滅菌された器具を使い、一般の外科手術と同じように厳密に消毒処理を行なった環境の中で行ないます。又、インプラント治療は普段の歯科治療より治療手順、内容をかなり厳格に進めていきます。それでも100本植立するとそのうち2〜3本はうみが出て、脱落するという現象がおこります。この2〜3本という数値は全体としてみればわずかなものです。しかしながら、もし植立したインプラントが脱落してしまった場合、残念ですが従来の方法である「いれ歯」や「ブリッジ」で治療するようになります。せっかくインプラント治療に費やした時間や費用は返ってきません。それでも他の歯を傷つけない、歯がなくなっても固定式の装置が入れられると言う装置はインプラントしかありません。これらの両方のポイントを十分考慮した上で、最終的にインプラント治療を行うか否か患者さんに決めて頂くことになります。

＊私共はこのような事故をできるだけ避けるため、インプラント治療は普段より厳密なステップを踏んで進めて行います。まず最初に行う大切なステップは、術前の精密検査です。ここでは血液、尿検査で全身の健康状態をチェックします。この上でインプラントの治療計画を立てます。インプラントの植立本数、植立位置、治療期間、費用はここで検討されます。

(図－14) ＜インプラントが合わないと？＞

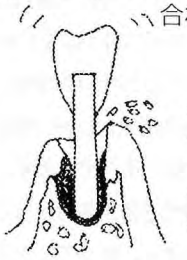

歯そうのうろう
→歯ぐきからうみがでてインプラントがグラグラして時には抜けることがある。

INFORMATION

■インプラントの失敗例

インプラントのトラブル率について著者の1人渡辺が、自身の症例を用いて集計した結果(図－15)を平成4年日本口腔インプラント学会に発表しました。この資料をみますとインプラントの種類によってトラブルがおきる率が著しく異なるのが分かります。最も悪いのがアパセラムインプラントで56.7%、このインプラントは骨との結合は良いのですが、すぐに折れてしまうなど強度の点で大きな問題がありました。他のインプラントのトラブルのおきる率は3%の前後の低い成績がでています。さて、数あるインプラントのうちどのインプラントを治療に用いたら良いでしょうか。今回発表した成績だけをみるとトラブルが少ないものであれば、どのインプラントを使ってもよさそうにみえます。しかし実際の使用に当たっては、それぞれのインプラントの持つ特性を最大限活かして用いる必要があります。従ってインプラントの選択は、そのあたりを考慮して治療する医師が決定することになります。

破折・脱落・摘出

インプラント	植立本数	破折 脱落 摘出	比率	植立後期間 (平均)
アパセラム	30本	17本	56.7%	2年6ヶ月
バイオセラム	54本	2本	3.7%	4年2ヶ月
ITI	186本	5本	2.7%	2年6ヶ月
コーアベント	104本	3本	2.9%	8ヶ月

インプラントの、脱落、摘出　(図－15)

【2】インプラントのための精密検査

インプラント治療の特徴の一つは、インプラントという人工の材料を生体の中に埋め込むということにあります。一度埋め込むといれ歯やブリッジのように簡単に取り外せません。従って後でやり直しがないように、まず口の中を最終的にどのような状態に持っていくのか計画を立てて、ステップを一つ一つ厳格に進める必要があります。このためにインプラント治療では、治療の最初に精密検査を行います。精密検査では血液・尿検査(図－16)、レントゲン検査、ＣＴスキャン検査、顎模型検査、口腔内検査などの情報に基づいて総合的に治療方法、使用するインプラントの本数、費用、治療期間などを立案します。これらの結果については患者さんに報告し、十分納得されてから本格的に治療に入っていくようになります。

(図－16)

INFORMATION

■主な検査の目的

《血液・尿検査》

全身の基礎疾患があるかないかを調べます。基礎疾患がある場合は手術方法を簡単にしたり、場合によっては変更します。手術の内容を決める上で重要な検査です。患者さんが最近受けた健康診査の資料は参考になりますのでお持ち下さい。しかし、インプラント治療には特有の検査項目が必要ですので、インプラント治療を行う歯科医院で再度血液検査を受けて下さい。

《レントゲン検査》

インプラントをどこに何本植立するか、パノラマX線写真で調べます。この検査で特に重要なのはインプラントを植立する場所の骨の量を計測することです。通常16mm、あるいは13mmのインプラントを植立します。従って骨の量は少なくとも13mm必要です。この量に満たない場合は骨をつくる手術を行うなど、追加処置が加えられることになります。図－17、18は手術前と後のパノラマX線写真です。この患者さんは上に10本、下に6本のインプラントを植立しました。

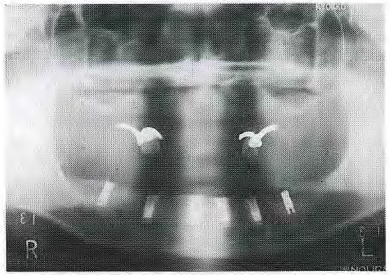

手術前　（図－17）

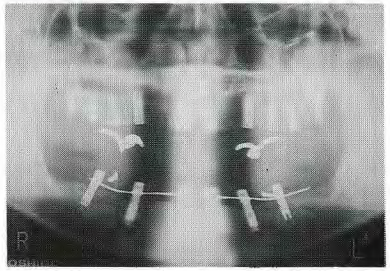

手術後　（図－18）

《顎模型検査》

顎の模型をつくって最終的にどの様なインプラント治療を完成させるかを検討します。

《口腔内検査》

かむ力、むし歯の状態、歯そうのうろうの状態、歯の汚れの状態などを調べます。

《むし歯、歯そうのうろうのリスク検査》

歯がなくなった原因は大部分がむし歯か歯そうのうろうだと思います。細菌の量、質、つば（唾液）の量と質、PH、食生活、歯質などを検査して、むし歯や歯そうのうろうになった要因を追及します。この結果は、むし歯や歯そうのうろうを再発するのをふせぐための手入れに使われます。

《CTスキャン検査》

顎の骨の形、構造を立体的に再構築した像が得られます。インプラントを植立する位置や角度、骨をつくる手術方法などを検討する時に使います。インプラント治療の為のCT検査はミリ単位の細かな情報が必要です。一般の病気で使われるCT検査とその精度が違います。特殊な検査になりますので、必要な時にその検査ができる施設で検査を受けることになります。図－19、20は(図－17、18)の患者さんのCT写真です。

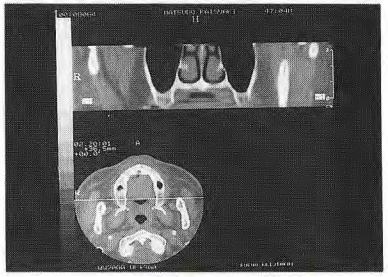

手術前　（図－19）

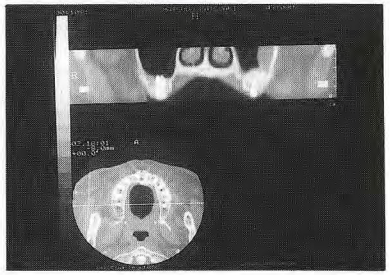

手術後　（図－20）

【3】インプラント手術とその前の注意

インプラントを植立する手術は原則として局所麻酔（手術する所だけの麻酔）で行います。しかし手術は厳密な消毒体制のもとに行われます(図21)。従って写真でみるように患者さんは上半身全体が大きな滅菌布で覆われます。又、患者さんの全身状態が適確に判断できるよう、心電図や血圧計のモニター器具が装着されます。手術そのものは全く痛くはありません。もし手術中お手洗いに行きたくなったり、少し痛みを感じ始めたりしたら遠慮なしに申し出て下さい。手術中首や肩がこることがあります。その場合は多少体をゆっくり動かしてもかまいません。しかし、口の周りの消毒した部分は手でさわらないようにして下さい。以下一般的な注意をあげてみます。

①前日は十分な睡眠をおとり下さい。なかなか寝付けないという方は安定剤をもらって下さい。

(図－21)

②一般に感染防止のため抗生剤を出します。手術前日の夜と手術日の朝の2回服用して下さい。

③手術後はしばらく食事が不自由になります。前日までの食事は十分とって下さい。手術当日の朝は軽く消化の良い物をおとりになり、手術3時間位前には済ませるようにして下さい。

④手術1週間位前から口腔清掃を特に丁寧に行って下さい。又、風邪などひかないよう体調に十分気を付けて下さい。

⑤手術中は心電図、血圧の測定を行います。腕、脳、脇腹がすぐ露出できるよう上半身はできるだけ楽な服装がのぞましいでしょう。

⑥消毒液で汚れますので高価な服はさけて下さい。

⑦口周囲を消毒します。口紅やお化粧はできるだけさけて下さい。

⑧手術に不安の方は当日はどなたか付添いの方をお願いすると良いでしょう。

⑨インプラントの手術は基本的には、局所の麻酔で行います。手術時間は1本のインプラントを植立するのに約30分位かかります。又、普段より厳格な消毒体制をつくりますので、その前に1時間程準備のための時間がかかります。

⑩全身麻酔で手術する場合の注意内容は、局所麻酔での手術方法と異なります。その都度別に説明を受けて下さい。

【4】インプラント手術の後の注意

手術後1～2日で腫れのピークに達します。その後徐々に腫れはひいてきます。従って最初の3日は食生活が不自由になると思います。又、この間は最も感染しやすい時期でもあります。手術後の栄養補給と感染防止に重点をおいた注意を以下にまとめてみました。

①出血は手術日、あるいは翌日まで続きます。多少の出血はそのまま経過をみていて下さい。通常は自然に止まります。但し強くうがいをしないで下さい。もし血が出たらティッシュなどで口を軽く拭き取るだけにして下さい。

②口を大きく開けたり、笑ったり、しゃべったりするのは控えて下さい。口を動かすと手術部の組織がずれて出血の原因となります。又、ひげ剃、洗顔もできるだけさけて下さい。

③手術後、最初の3日間は感染しやすい時期です。食物が傷口に入り込むのを防ぐため固形物はさけて、できるだけ流動食にして下さい。ジュース・ミルク・スープ・カロリーメイトなどの流動栄養食が良いと思います。

④感染防止のため、薬の服用は1週間は続けて下さい。

⑤腫れは翌日から翌々日にかけてピークに達します。腫れても氷などで冷し過ぎないようにして下さい。タオルに水などで湿らせたものを当てる位にして下さい。

⑥痛み止めの薬は、手術後麻酔がさめる前に飲んで下さい。その後は痛みがひどい時に飲むようにして下さい。

⑦うがいは手術当日はしないで下さい。

⑧歯みがきは手術当日はしないで下さい。その後は随時傷の直り具合をみて指示します。

【5】頭出しの処置

インプラントの形は2種類あります。インプラント全体が1本になったものと、骨の中に埋め込まれた本体と頭の部分が2つに分かれるものです。一般にはインプラントが2つの部分に分かれているものを使います(図－22)。最初の手術では本体を顎の中に埋め込む手術を行います。この状態3～で6ヵ月おきますと、インプラントの周囲に「骨がくっつく」という現象が起きます。それから2回目の手術を行って本体に頭の部分を接合します。このタイプのインプラントは手術が2回かかる面倒さがありますが、骨がインプラントに「くっつく」という現象の完成に確実性を増す利点があります。2回目の手術では歯ぐきを小さく開いて、頭の部分をインプラント本体にネジ込みます。最終的に冠をかぶせるのは2回目の手術の後1～2ヵ月の間に行います。2回目の手術は小さいですが、できるだけ消毒体制下で行う為1回目の手術同様の手術体制をとります。

(図－22) ＜インプラント治療の手順＞

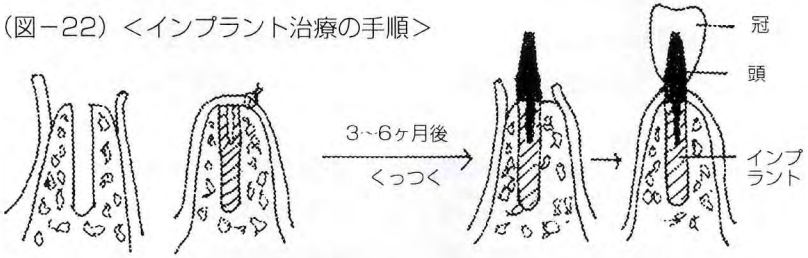

①1回目の手術（インプラントを植立）　②2回目の手術　③冠をつくる

純チタンインプラントの標準的な治療の手順

①インプラント植立（1回目の手術）：インプラントを顎骨の内部に埋入する
②頭出し（2回目の手術）：3～6ヶ月後インプラントが骨に直接くっつくとインプラントに頭の部分をネジ入れる
③冠をつくる：インプラントの頭を土台として冠をつくる

【6】インプラントの上にどのようなものを装着するのですか？

インプラントを植立して、そのまわりが骨とくっつきました。そして、その上に頭をいれてやっと歯ぐきの上に目にみえる形で土台ができました。次のステップは、その土台の上に冠などの装置をかぶせることです。かぶせるものは(図－23)のように3つの型があります。

a）完全固定式、冠を接着材で接着する
・冠は完全に固定され、着脱できない。

b）ネジ止めによる半固定式
・冠の中央にある穴を通してネジで冠を固定する。この装置では必要な時医師がネジをゆるめて冠を取りはずすことができる。患者さん自身では着脱できない。

c）いれ歯による着脱式
・いれ歯を固定する。患者さんが自由にいれ歯を着脱できる。

(図－23) ＜インプラントの上にかぶせる装置＞

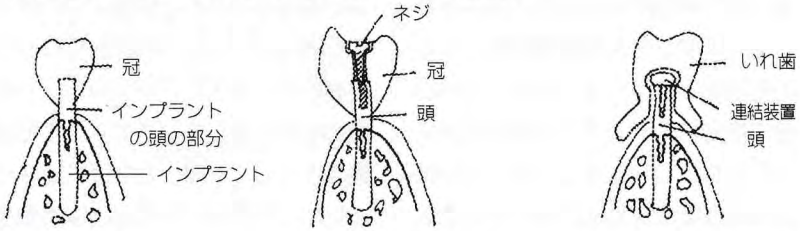

a：完全固定式
噛みやすさ：◎
手入れ：△

b：ネジ止め(半固定式)
噛みやすさ：◎
手入れ：○

c：いれ歯による着脱式
噛みやすさ：△
手入れ：◎

【7】インプラントを長持ちさせるポイント

インプラントは顎の骨の中に立っています。この骨の中に立っているインプラントの上に冠をかぶせると、治療が一応終わりになります。ここで一応という言葉を使いましたがその理由は、インプラントの治療を始める前につくった治療計画の治療が、ここで一まず終ったという意味にすぎません。インプラント治療ではこの治療を長持ちさせるためにここからの手入れが必要です。**インプラントを長持ちさせるポイント**は二つあると考えています(図−24)。

一つは**かむ力を意識的に調整すること**です。かむ力が強ければ強いほどインプラントにとっては負担過重になりマイナスに働きます。天然の歯の場合神経があります。強くかむと痛みますから人間は無意識にかむ力を弱めるようになります。天然の歯の場合このシステムが歯を自然に守ります。しかしインプラントの場合神経がありません。強くかんでも痛みませんから、壊れるまでかみ切ってしまいます。このようにインプラントには天然の歯のような歯を守る自然のシステムがありません。インプラントの場合かむ力は自分で意識して調整する必要があります。ではどの位でかんだらいいのでしょうか？ スルメやイカなどのかみ切れないもの、こういうものは歯に極限の力がかかる恐れがあります。一回でかみ切れるもの、これが一応の目安になります。できるだけ一回でかみ切れるようなものを選んで食べるように心がけて下さい。

二つ目は**細菌性の汚れの除去**です。インプラントで唯一感染の入り口になるのが、インプラントの首の部分です。この部分は構造的に細菌が繁殖しやすく、歯ブラシではなかなか落とせません。細菌は首の部分からインプラントの表面を伝わって生体の中に浸入し、インプラント周囲の組織を壊していきます。この現象をどうしても阻止しなければなりません。その為には原因となる細菌の塊を除去する必要があります。残念ながら歯ブラシでは細菌性の汚れを十分に落とせません。私共は専用の機械を使って専門家(衛生士)が細菌性の汚れを取っています。定期的に診療所に来られて汚れを取り除くようにして下さい。

(図−24) <インプラントを長持ちさせるポイント>

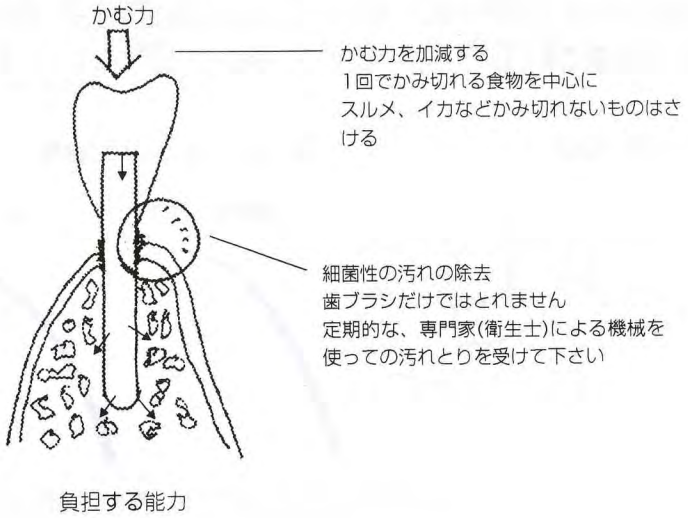

【8】お口の手入れと定期検診(リコール)

a『定期的な衛生士による機械を使った汚れとり』

歯の表面をこすってみましょう。すると、ようじの先に白いものがついてきます。(図－25)これが歯のよごれです。歯の汚れには食べかすと細菌の繁殖した細菌性の汚れの二つがあります(図－26)。どちらも白い付着物でちょっとみた目には見分けるのが困難です。しかし、**食べかす**はサラサラしています。歯ブラシは食べかすを落とす最も有効な手段の一つです。一方細菌の繁殖した**細菌性の汚れ**はネバネバしているうえ、歯の表面のすき間に入り込んでいるので歯ブラシでは落ちません。これを落とすには専用の機械が必要です。これらの機械は私共の歯科医院に備えてあります。定期的に衛生士によって機械を使って細菌性の汚れを除去するようにしています。

(図－25)

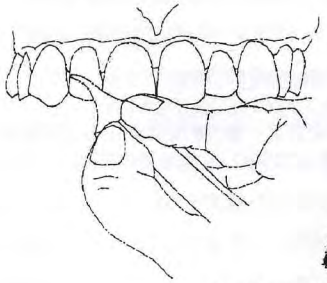

(図－26) 歯の汚れの種類

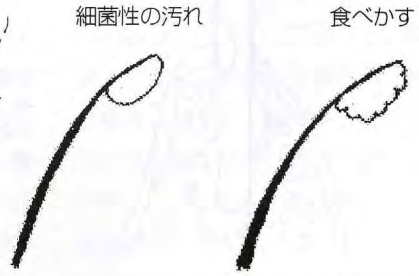

細菌性の汚れ	食べかす
むし歯や歯そうのうろうをおこす	基本的には悪さをしない
白くネバネバ	白くサラサラ
↓	↓
歯ブラシで落ちない	歯ブラシで落ちる
↓	↓
定期的に機械除去	毎食後の歯みがき

■歯ブラシの選びかた

食べかすもインプラント表面の汚れの一つです。細菌性の汚れのように歯ぐきには炎症を起しません。しかし食べかすが増えると細菌も増えますので、ひごろから食べかすを良く落としておくことが必要です。歯ブラシは食べかすを落とす最も有効な方法です。ただし、漫然と歯ブラシを使っているだけでは汚れは十分に落とせません。やはりその人に合った正しい使い方というのがあります。口の中には人によって状況は全く異なります。その人に合った歯ブラシの使い方は、専門家(歯科衛生士)に指示してもらうのが確実です。私共の歯科医院では〝歯ブラシ指導〟という形でインプラントのための歯ブラシの的確な使い方の指導を行っています。

b『トラブルを小さいうちに早く、これが定期検診(リコール)の目的です』

治療終了後、3ヵ月後、6ヵ月後、1年後と、定期的にインプラントの植立状態をチェックします。これは感染などの問題が生じた時早めに対処する為です。インプラントには神経がないので感染などの問題がおきても自覚がありません。そのため、かなりひどくなってから気付く場合が多いようです。このようなことを防ぐ為、定期的にチェックしをして早めに対処する様にします。チェック項目は大きく分けるとインプラントのものと、口全体のものとがあります。インプラントに関するものではインプラントの

①骨とのくっつき具合
②歯ぐきの健康度
③X線による骨のくっつき具合
④冠などの装置の保持状態などです。

口全体に関するものではインプラントの部分に過剰な力が加わっていないか

①口全体のかみ合わせのバランスのチェック
②同様にインプラント以外の天然歯の骨植の状態、むし歯、歯そうのうろうの状態、冠などの保持状態などです。

【9】全身麻酔でのインプラント手術

インプラント手術は痛くありません。しかし手術が長くかかりそうな場合、広い範囲の手術が予想される場合、あるいは「怖い」といったような場合は、希望によっては全身麻酔をかけて手術を行うことができます。局所麻酔での手術は原則として診療所で行いますが、全身麻酔で行う場合は提携する大学および、総合病院の手術室を借りて行います。手術の前後に3日ないし1週間程度の入院が必要です。

<次のような場合、全身麻酔手術をお勧めします>

a 手術が長時間予定される場合

1本のインプラントを植立するのに約40分位かかります。もし5本植立すると全体の手術時間は3時間を超えることになります。2時間を超える長時間の手術になると、患者さんは口を開き続けることが苦痛になってきます。短時間であれば局所麻酔での手術で十分ですが、長時間かかると予想される場合は全身麻酔での手術が楽だろうと思います。

b 骨をつくるといった特別な処置が必要な場合

手術が複雑になったり、手術範囲が広くなることがあります。このような場合も全身麻酔で手術を行なった方が、安全で確実な手術が行なえます。

c 手術が怖い

全身麻酔下で無意識な状態での手術の方が、患者さんにとって精神的に大分楽かと思います。但し全身麻酔そのものに恐怖感を持っている場合はこの限りではありません。

【10】症例

①『ブリッジの代わりに1本のインプラント』

この女性の患者は前の歯が1本欠けています。隣の歯は健全ですので削ってブリッジをつくるのはイヤですし、いれ歯も隣の歯に引っ掛かるハリ金が見えるので抵抗がありました。仕方なく人工歯を接着剤で隣の歯にくっつけていましたがすぐに外れてしまいます(図－27)。インプラントという治療方法があることを聞いて来院されました。写真はインプラントが植立された状態です(図-28)。歯ぐきの上にインプラントの頭が出ています。インプラントの上に白い冠をかぶせました(図－29)。となりの歯を傷つけることなく、固定式の白い歯ができました。術後6年経っていますが違和感もなく大変満足されています。
(治療期間7ヵ月)

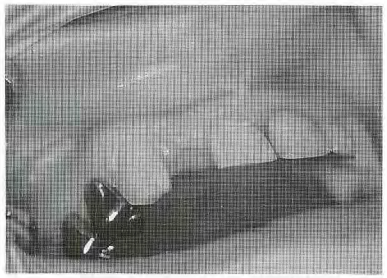

(図－27)

(図－28)



(図－29)

②『総義歯の代わりにインプラントで固定式のブリッジに』

インプラントはどこにでも使えるのでしょうか？ 例えば全く歯のない総義歯の患者さんにも使えるのでしょうか？　この点については植立手術が可能であれば、基本的にはどのような状態の《顎》でも応用できます。この男性患者は体格がよい方ですが、上の歯が2本残っているだけで、他の歯は全くありません(図－30)。残っている2本も歯そうのうろうでグラグラしていたのですぐ抜いてしまいました。結局この患者さんは上も下も総義歯になってしまいました。次の写真は植立したインプラントの頭が出ている状態(図－31)です。上に10本、下に6本合計16本のインプラントを植立しました。最終的に人工の歯のついた長い冠をかぶせました。治療期間は8ヵ月で、現在は治療終了後2年経っています。インプラントそのものは動揺もなく、X線検査でも異常はありません(図－33)。この方は長い間、歯そうのうろうといれ歯で悩んでい



(図－30)

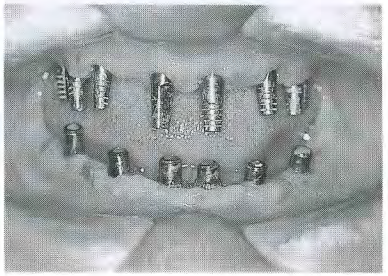

(図－31)

(図－32)

ました。それが固定式の装置が入ったことで大変喜んでいらっしゃいました。ただ、歯ブラシの使い方が悪く、インプラントの表面が汚れています。この点さえ十分に手入れしてもらえば、相当長く使ってもらえるものと期待しています。

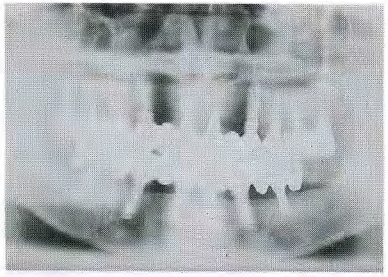

(図－33)

《インプラント治療を受ける前と後での比較》

この患者さんについては、かむ力をインプラントの治療前と治療後で比較してみました。図－34は、かむ力を測定する機械です。端子の先をかむことでかむ力の値が機械に表示されます。図－35はこの端子を患者さんの口の中に入れて強くかんでもらっているところです。その結果は6Kgでした(図－36)。この同じ患者さんでインプラントの治療が終了した時点で再度測定してみました。その結果は34Kgでした(図－37)。実に6倍もかむ力が増加していました。ちなみに一般の大人のかむ力は30～40Kgだとされています。ほぼ子供一人分の重さになる訳ですが、この患者さんの場合、インプラントを入れたことで普通の人と同じようなかむ力を回復できたことになります。



(図－34)

(図－35)



(図－36)

るいれ歯になりました。この形式の装置の特徴は比較的安くインプラントの治療ができること、いれ歯が安定し、かみごたえのある装置になることです。

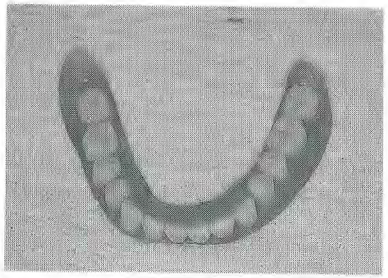

（図－41）

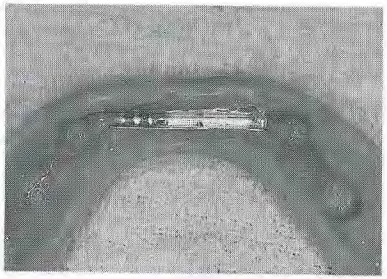

（図－42）



（図－43）

④『糖尿病の人にインプラント』

次の症例は63歳の男性です。右上の奥と左上の奥に歯がありません（図－44、45）。いれ歯はあるにはあるのですが、外出する時だけ入れて食事の時は外しているという状態です。右の上顎に4本のインプラントを植立し（図－46）、その上から固定式のブリッジを被せました（図－47、48）。この男性は糖尿病で10年間食事療法を行っている方です。症状が落ち着いているのでインプラント治療に踏み切りました。糖尿病というと、よく傷が治りにくいと聞きますが、だからと言ってインプラント治療がダメということはありません。大切なことは、医師の管理下にあって十分コントロールされているということと、歯の表面に歯垢という白くてネバネバした細菌の汚れを、患者さんが十分に落とせるかということの二つの点です。現にこの患者さんは治療終了4年経っていますが、インプラントには全く問題がありません。歯ブラシの使い方を自分なりに工夫するなど、見違え

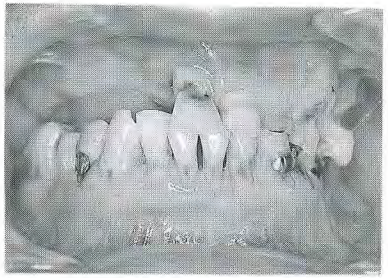

（図－44）

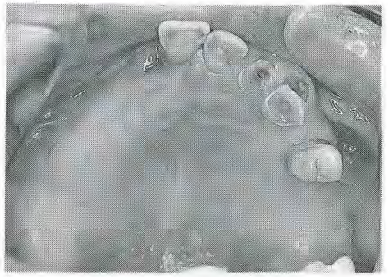

（図－45）

（図－46）

るほど上手になりました。以前は合わないいれ歯で食事に不自由していましたが、良くかめるようになった事で十分な食事をとれるようになったと大変よろこんでいらっしゃいました。

(図－47)

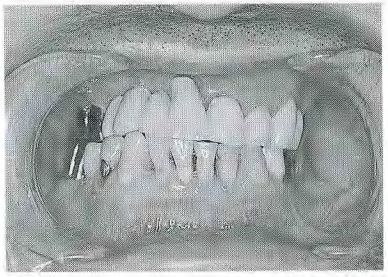

(図－48)

⑤『82歳の人にインプラント』

今回おみせする症例は82歳の男性で、私共の術例の中では最高齢の患者さんです。上の前歯が2本ありません(図－49)。図－50は2本のインプラントを植立したものです。最後にインプラントの上に白い冠をかぶせました(図－51)。この方は高齢の上に高血圧で、脂質代謝異常ももっていました。術前検査でこの点は分かっていましたので十分に対策を取って手術しました。この例のように高齢であってもそれなりの対策を十分とりますので、インプラント治療は可能です。前ページでも糖尿病の患者さんにインプラントの治療をした例をおみせしましたが、高齢者の患者さんの特徴の一つは、成人病をもっている人が多いということです。次の表(図－52)は私共の診療所でインプラント治療を受けた200人の患者さんの年齢について調べたものです。40代の患者さんが最も多くて、大部分は30歳以上の方です。丁度、成人病といわれる年代とほぼ一致しています。手術さ

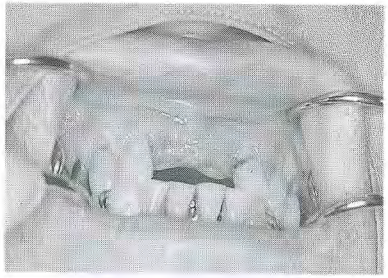

(図－49)



(図－50)

(図－51)

(図－52)

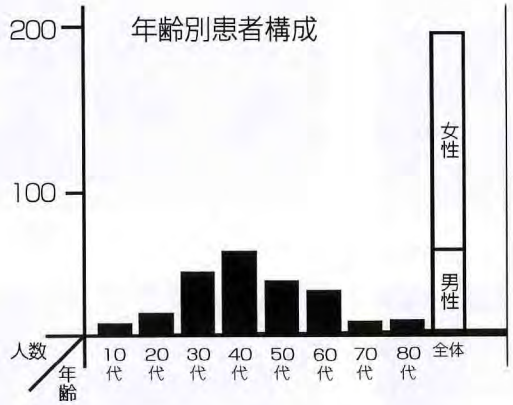

え可能であればどのような顎の状態でもインプラントは植立できるのですが、手術可能か否かが、どうしても成人病との絡みで検討することが多くなります。この点は非常に大切な点で、体の健康状態はインプラントの経過にも影響します。インプラント治療を受けた患者さんは口の中だけではなく、からだの健康状態にも日頃から留意することと、一旦入院するような病気にかかった場合は、インプラント治療をした先生にも連絡をして注意点を聞くようにして欲しいと思います。

⑥『歯を抜いてすぐインプラントを植立しました』

この患者さんは左下の奥から2番目の歯に大きなむし歯があってほとんど使いものになりません(図－53)。やむなく抜歯することにしました。図－54は 歯を抜いた後の大きな大きな穴です。その真中にインプラントを植立しました(図－55)。インプラントの周りには骨がありません。そのためテフロンでできた特殊なシートを全体にかぶせました(図－56、57)。約6ヵ月後テフロンの膜を取り除くとその下に新しい骨ができています(図－58)。この新しい骨はインプラントを維持するのに重要な役目をもっています。この方法の開発によって抜歯と同時にインプラントが植立でき治療期間が大幅に短縮されました。

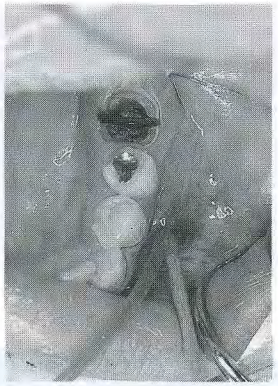

(図－53)

(図－54)

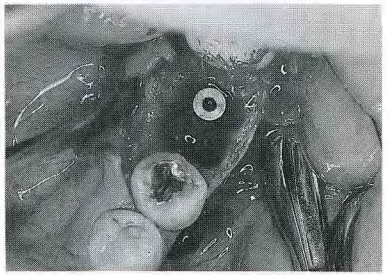

(図－55)

（図－56）

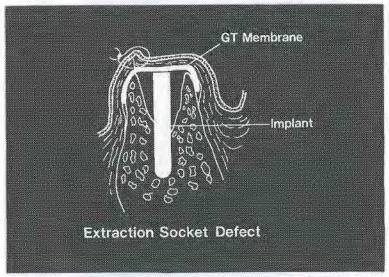

（図－57）

（図－58）

INFORMATION

■骨はつくれるの？（ＧＴＲ骨組織再生誘導法）

テフロンの特殊な膜を使って、顎の骨の欠損部に新しい骨をつく方法をＧＴＲ法といいます。一般に歯を抜くと表面の骨が吸収して低くなってしまいます。顎の骨が低くなってしまうとインプラントを植立する骨の量も少なくなってしまい、インプラントの植立が困難になります。ＧＴＲ法はテフロン膜を使うことで歯を抜いた後の骨の吸収を防ぐ画期的な方法です。皆さんが歯を抜こうとする時は、インプラントのことを考えて本法を施こすか否か、一度検討することをお勧めします。

⑦『やせた顎に骨を造って大きくしてからインプラントを植立』

図－59は34歳の男性です。20年位前に事故で前歯が4本抜けてしまいました。現在、いれ歯(図－60)を使っていますが動くのでどうもしっくりしません。いれ歯だからしょうがないのかとあきらめていました。ところがインプラントのことをテレビで知って、これなら大丈夫かと思い、治療を受けることにしました。ところが、顎の骨が大きく吸収しノコギリの刃のように薄くなっています。これではとうていインプラントが植立できません（図－61)。このため下の顎から骨をとってきてその骨を移植しました(図－62、63)。この手術で顎の骨の幅が広くなったのでインプラントが植立できるようになりました(図－64)。図－65はインプラントの頭がでているところとその上に白い冠をかぶせたところです。これはインプラントに接着剤で固定しますので全く動きません。

(図－59)

(図－60)

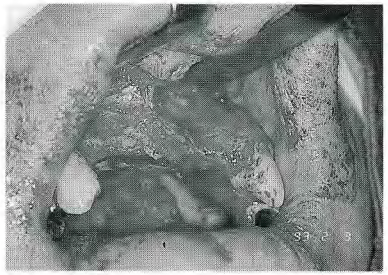

(図－61)

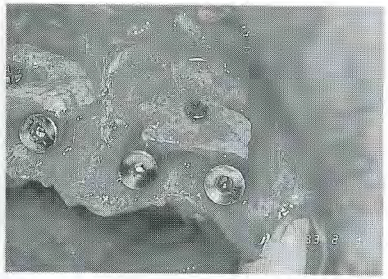

(図－62)

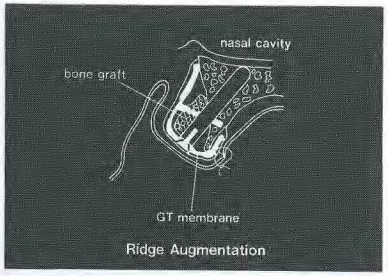

(図－63)

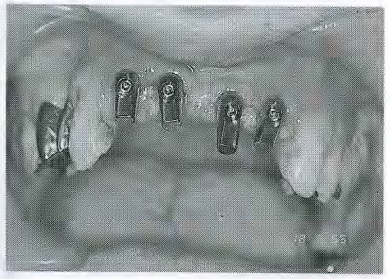

(図－64)

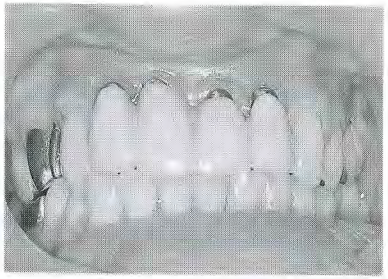

(図－65)

⑧『神経を一時的に移動して、インプラントを植立』

この患者さんは65歳の女性です。下の奥歯と前歯のいくつかがありません。いれ歯をなんどかつくってみたのですが痛みがでたり、異物感があったりでどうしても満足できませんでした。そこでインプラント治療を考えてある歯医者さんに相談したのですが、顎の骨の吸収が大きすぎてインプラントが植立できないと言われました。それでもあきらめきれず、私共の診療所に来られました。私共が患者さんの口を拝見しますと、確かに下顎の両方の奥歯の部分の歯ぐきはかなり低くなっていました(図－66)。X線写真を見ると下のあごの骨の中に神経が走っているのが見られました。この手術は図－67、68で示すように神経を一時的に引っ張りだしておいて、その間にインプラントを植立する方法です。神経を切断せずにインプラントを確実に植立できる利点があります。図－69は手術後のX線写真です。

この患者さんは右下に3本左下に3

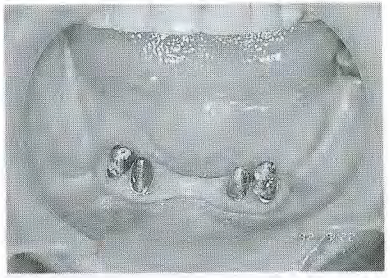

(図－66)

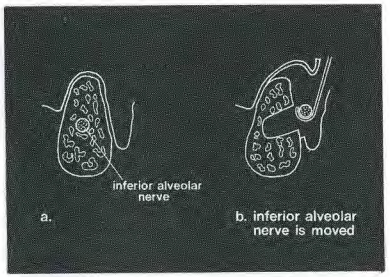

(図－67)

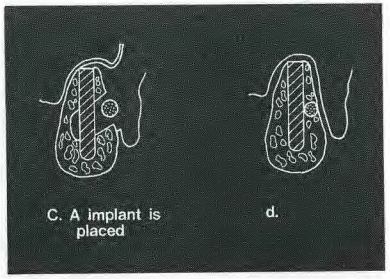

(図－68)

本この手術法を使ってインプラントを植立しました。右下と左下に十分な長さのインプラントが植立されています。図－70、71はインプラントの頭に白い冠をかぶせたところです。手術後軽度なマヒが残っていました。治療後2年経ちましたが、現在はマヒも小さくなり食物を確実に食べられるようになって大変喜んでいます。

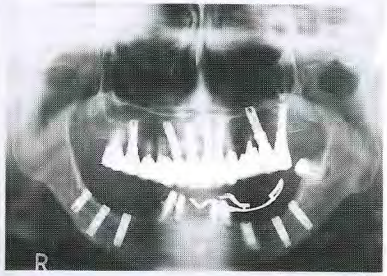

(図－69)

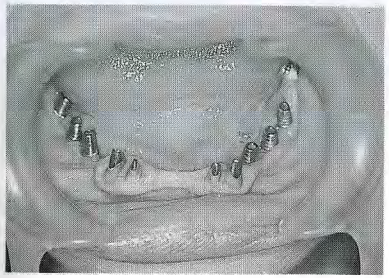

(図－70)

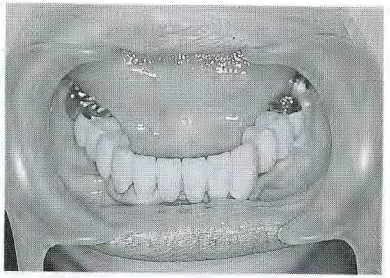

(図－71)

⑨『副鼻腔(上顎洞)に骨をつくる』

副鼻腔というのは鼻の横にあって、丁度上顎の奥歯の上にある体腔(空洞)で、ここに炎症が起こる病気を蓄膿症と言います。この空洞があるために時として、インプラントを植立できるだけの骨の量が十分にとれないことがあります。写真の患者さんは上の顎の奥歯が喪失しています(図－72)。X線写真を見ると副鼻腔が大きく顎の骨が薄くなっています。そこで副鼻腔の底部に人工骨の顆粒と自家骨を移植して新しい骨をつくることにしました。図－73は、上の顎の歯ぐきの脇です。この穴を通して人工骨を頭鼻腔の底に入れます(図－74)。同時にインプラントも植立します(図－75)。6ヵ月後にはインプラントの周囲に骨ができます。このようにしてインプラントを植立することができました。図－76は手術後のX線写真です。右上と左上に十分な長さのインプラントが植立されています。図－77はインプラントの頭が見えているところです。図－78はその上に冠をかぶせたところです。このように副鼻腔に新しい骨をつくって骨を増やす手術が開発されたことにより以前にはとうてい無理であった場所にもインプラント治療が可能になっています。

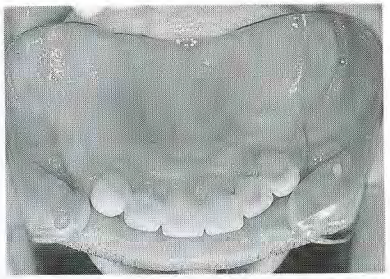

(図－72)

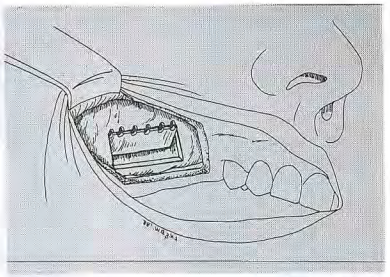

(図－73)

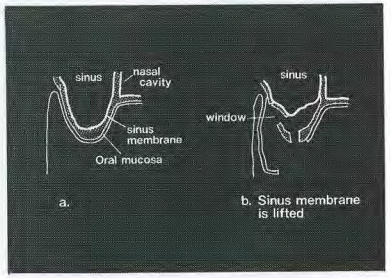

(図－74)

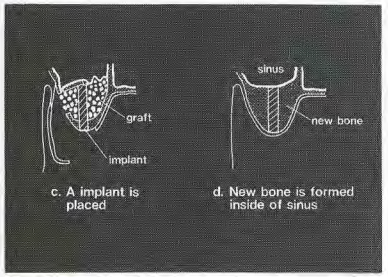

(図－75)

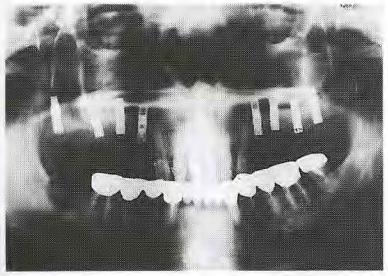

(図－76)

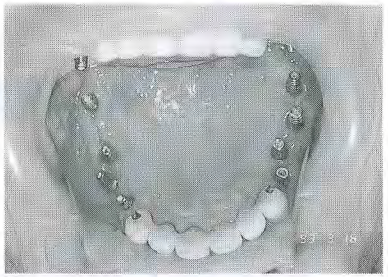

(図－77)

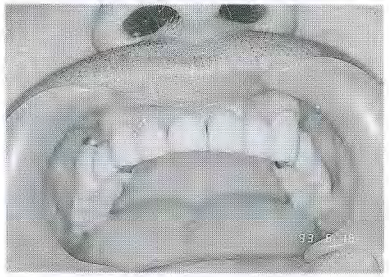

(図－78)

INFORMATION

■ 上顎洞骨造成術

この方法は上顎の奥歯のインプラントに応用される手術です。上顎の奥歯のすぐ上には上顎洞と言う空洞(蓄膿症という病気が起こる所として知られています)があります。このためインプラントを植立するのに必要な十分な骨がないことがあります。このような場合、上顎洞の底の部分に自家骨や人工骨を入れて新しい骨をつくり、インプラントの植立を可能にする手術です。この手術で大切なことは、上顎洞の内面をおおう洞粘膜に新たな病変をひきおこさないようにすることです。ＣＴ検査は洞粘膜の性状をよく表わす検査です。著者は23人の患者さんについて、上顎洞骨造成術の手術前後(6ヵ月後と)ＣＴ検査を行い洞粘膜の性状を比較しました。この結果この手術によって洞内の粘膜に異常をきたすことが少ないことが分かりました。

⑩『インプラントがダメになりましたが、もう一度インプラント治療を行ってみました』

この方は左の下にインプラントを植立しましたが、しばらくするとインプラント周囲の歯ぐきからうみがでてきました(図－79)。インプラントも動揺してきたので除去しました(図－80、81)。入れ歯での治療をすすめたのですが、この方はいれ歯を何度か体験しておられ、絶対にイヤだと言うことでした。そこで別のタイプのインプラントで再度治療を試みることにしました。図－82は2度目のインプラントを2本、奥の方に植立したところです。図－83はその上に冠をかぶせたところです。幸いその結果は順調で現在はインプラントで満足されています。この方のように、一度インプラントが不調であったとしても、再度のインプラントが成功することもあります。今回はインプラントの種類を変更したことが良い結果に結び付いたものと思われます。

(図－79)

(図－80)

（図－81）

（図－82）

（図－83）

⑪『インプラントがダメになったので、残念ながらいれ歯にしました』

この患者さんは右下の奥の歯がない男性です(図－84)。インプラントを3本植立して(図－85)、これに3本の冠をかぶせました。数ヵ月後、2本のインプラントの周囲にうみがでてきて、それが次第に動揺してきました。やむなくそれらのインプラントを除去しました(図－86、87、88)。患者さんも大変がっかりなされて本当に残念なことと思います。この方にはいれ歯をつくって入れて頂きました。原因はかむ時にかかる過度の力がインプラントを不成功に終らせたのだと思います。このようにインプラント治療は100%成功する訳ではありません。インプラント治療はこのことを十分にふまえて治療を開始することが大事だと思います。

（図－84）

（図－85）

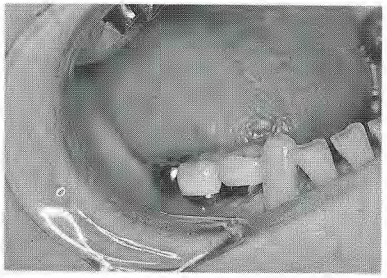

（図－86）



（図－87）

（図－88）

【11】インプラントQ&A

Q1『インプラント治療は何歳までできるのですか？』

一般に15歳以上であれば年齢の制限はありません。ただし、その場合でも、手術ができるだけの健康状態であると言うことが大切です。そのような状態であれば何歳になってもインプラント治療はできます。

Q2『糖尿病なんですけど大丈夫ですか？』

糖尿病であっても医師の指導のもとに、十分コントロールされている場合はインプラント治療は可能です。

Q3『歯槽のうろうでも大丈夫ですか？』

歯そうのうろうにかかっている方は、口腔の衛生状態の悪い方が多いようです。このような状態ですと、インプラント治療をする環境としてはあまり良いとは言えません。しかし、天然歯が歯そうのうろうだと言ってインプラントが必ずしも歯そうのうろうになるとは限りません。天然歯とインプラントでは違った防衛機構があるからかもしれません。要は手入れと食生活の注意が、インプラントを長持ちさせるポイントだと思います。

Q4『何本植立すればいいのですか？多い方がいいのですか？』

何本でもインプラント治療はできます。しかし、人のかむ力は30～40kgあるといわれます。これだけの強い力を負担するにはその土台となるインプラントは多い方が条件がよくなります。したがってインプラントの本数が多ければ多いほど、かむ力を負担する能力が大きくなります。すなわち、もし4本植立できるスペースがあれば、4本植

立したほうが負担力の面でもながもちさせる面でも最も条件が良いと言えるでしょう。

Q5『インプラントは少なくても治療はできますか』

できます。このような場合はインプラントに過剰な力が加わらないように、治療法にいっそうの工夫が求められます。

Q6『治療期間はどの位かかるのですか』

原則としてインプラントを植立してから、骨が直接インプラントに「くっつく」という現象が完成するのは大人の場合は3～6ヵ月です。3～6ヵ月経つと2回目の手術をしてインプラントの上に頭を出します。それから冠をかぶせますので、どのような場合でも半年から1年かかります。

Q7『治療の間、歯がないところはどうしますか』

仮りのいれ歯か仮りの歯を用います。したがって治療している期間、歯がなくてみためが悪いとか、物がかめないということはありません。

Q8『全身麻酔でも治療が出来ますか』

手術に不安がある人、又、植立する本数が多いような場合、特殊な処置の必要な方などは、全身麻酔で手術した方が楽で安全な場合があります。全身麻酔で手術をする場合は提携する大学病院、あるいは、総合病院の手術室を借りて行います。入院や麻酔医、助手の手配も合わせて行います。従って通常の治療に全身麻酔にかかる費用が必要になります。これらの費用は手術をする病院によって異なります。

Q9『インプラントはどの位もちますか』

これは誤解を受けやすい質問ですが、皆さんがインプラント治療を始める時、何年もちますと予測はできません。お口の中の衛生状態や全身の健康状態が影響するからです。長持ちさせるには衛生状態や健康状態を良好に保つよう、患者さんと私達の普段の努力が必要です。純チタンのインプラントが最初にヒトに応用されてから今年でちょうど30年たちます。したがって、この方がインプラントの最長記録ということになります。

Q10『費用はどの位ですか？』

現在私共が使うことのできるインプラントは20種類位あります。それぞれ特徴があり、どの種類を使うかによって費用は異なります。ただ、どのインプラントを使うかは私共医師の方で決めますので、一度みてもらってから費用を相談された方が良いと思います。原則としてセラミックのインプラントの場合10～15万前後、チタンの場合は25～30万位だと思います。但し、どちらのインプラントにするかは、顎の状態、手術方法などを総合的に考えて、医師が判断するようになります。

Q11『インプラントの手術は痛いですか？』

手術は口の中だけの局所麻酔や、時に全身麻酔を使います。いずれも痛くありません。

Q12『インプラントが失敗するとどうなりますか』

多くの場合、歯そうのうろうと同じ様な現象が起きます。歯ぐきからうみがでて、時にはグラグラして抜けることもあります。

Q13『その場合、その後はどうしますか』

二つの方法があります。一つはもう一度インプラント治療をトライすることです。初回と同じ方法ではまた同じ結果になりますから、2回目では治療を確実にするためにさらなる工夫を施すことが必要です。二つ目はインプラント治療はあきらめていれ歯やブリッジなど従来の方法で治療することです。

Q14『インプラントが出来るかどうか、何処に相談したら良いのですか？』

かかり付けの歯医者さんに相談してみて下さい。インプラントをやられる先生でしたら、検査をしてできるかどうか調べてもらえます。

もし、適当な歯医者さんがみつからなければ私共に御相談下さい。連絡先は下記の私共のメンバーの歯科医院におたずね下さい。

■渡辺　孝夫
千葉県市川市八幡2-16-16 クレール本八幡201
(厚生歯科 JR総武線 本八幡駅徒歩1分 Tel：047-334-5150)

■岩野　清史
新潟県西蒲原郡黒崎町大野
(岩野歯科 Tel：025-377-5815)

■清水　治彦
東京都江戸川区一之江開業
(一之江歯科 都営新宿線 一之江駅徒歩3分 Tel：03-3652-7707)

■日高　豊彦
神奈川県川崎市幸区鹿島田
(日高歯科 JR鹿島田駅徒歩5分 Tel：044-522-1580)

■中尾　泉
東京都世田谷区北鳥山2-14-20
(久我山病院口腔外科 京王井の頭線 久我山駅 Tel：03-3309-1111)

■池田　哲哉
千葉県市川市八幡2-16-16 クレール本八幡306
(池田歯科 JR総武線 本八幡駅徒歩1分 Tel：047-334-8744)

Q15『インプラントの相談はどのようにしたらよいですか？』

直接私共のところへ来院されて相談されるのかベストです。よく電話だけで相談される方がいますが、患者さんの口の中をみてみないと正確な話しはとてもできません。

Q16『インプラント治療にかかわる治療の内容、費用、期間について大体のことを知りたいのですが、どうしたらよいですか。』

インプラントの精密検査を受けて下さい。この検査では血液検査、X線検査、顎模型検査をして患者さんの希望にそった治療方法、費用などの案をいくつかつくります。これらの案を十分検討した上で、インプラント治療をするかしないか決めて下さい。

あとがき

［患者さんにお願い］

インプラント治療終了後、ほとんど連絡のとれなくなった患者さんがおります。患者さんに止むを得ない事情が起きたのかもしれません。或はこれまでのインプラント治療に不備を感じて、自ら連絡を拒否している患者さんがいるのかもしれません。いづれにしても、治療終了後連絡がとれないというのは患者さんにとって大きな不幸です。私共インプラント治療を手がける者としては、治療後の息の長い手入れがインプラントを長持ちさせる最大の手段と考えているからです。そこで患者さんにお願いがあります。何らかの理由で止むを得ず診療所との連絡をとられない場合でも、いずれは回復できる努力をして下さい。皆さんにインプラント手術を施した主治医だけが植立手術を通して骨の状態、あるいはインプラントに対する受容性など患者さんのインプラントに関する情報を持っています。この情報は実際手術を行なった人のみ持っている情報です。インプラントの保守、点検をする上で、重要な情報です。いつまでも皆さんのインプラントの保守、点検が確実に行われる様できるだけ、インプラントを手術した診療所との連絡はいつまでも断やさないようにして下さい。

市川総合歯科インプラント研究所、業績リスト

和文文献

1)歯周炎における盲嚢の剥離細胞について、Oliverの細胞浸潤密度指数との対比：渡辺孝夫、大久保武彦：日大歯学：第47巻671-674、1973年9月

2)骨を破壊する恐ろしい歯の根の病気：渡辺孝夫：月刊ヘルス 35巻 90-94、1977年5月

3)歯石様の結石のみられた歯根嚢胞の2例：渡辺孝夫、瀬戸晄一：鶴見歯学第5巻115-120、1979年12月

4)慢性根尖性歯周炎の組織化学的および免疫組織学的検討：渡辺孝夫、日大歯学、54、1980年

5)個人歯科開業医における障害者治療について：渡辺孝夫、郷家智道：みちのく歯学会雑誌 12巻71-73、1981年12月

6)下顎に発生したJuvenile Ossifying Fibroma の一例：渡辺孝夫、中尾泉：第23回日本臨床細胞診学会；1982年5月 大阪

7)障害者の初診時の齲蝕活動試験について：渡辺孝夫、郷家智道：みちのく歯学会雑誌13巻111-113、1982年12月

8)歯科医院における幼児の食生活指導に関する研究(Ⅱ)：渡辺孝夫、森律子：第26回日本小児歯科学会 1983年5月、東京

9)地方都市の一個人歯科開業医における障害者の実情について；渡辺孝夫、郷家智道：みちのく歯学会雑誌 第14巻97-99、1983年12月

10)心身障害者の齲蝕活動性とその後の処置内容：渡辺孝夫、郷家智道：第22回日本小児歯科学会 1984年5月、東京

11)地方都市の一個人歯科開業医における障害者の実情について；渡辺孝夫、郷家智道：第22回日本小児歯科学会 1984年5月、東京

12)口腔における細胞診の有用性についての再検討：渡辺孝夫、中尾泉：日本口腔外科学会総会、1984年9月、札幌

13)下顎位の改善を必要とした多数歯欠損の治療：日高豊彦：Dental Executive、12、9-16、1986年
14)歯科医院における幼児の食生活指導に関する研究(Ⅰ)：渡辺孝夫、森律子：第25回日本小児歯科学会 1987年5月、札幌
15)咬合からみた顎関節症について：日高豊彦：DENTIST、Vol.12 No.8、81-88、1987年
16)歯槽堤の解剖学的形態がインプラントの植立におよぼす影響：渡辺孝夫、中尾泉：第43回日本科学会総会、1989年6月、長崎
17)アパセラム・インプラントの臨床成績について：渡辺孝夫、野村隆祥：第19回日本インプラント学会1989年7月、福岡
18)CT-3Dの臨床診断における可能性：臨床2例を通じて：日高豊彦：93年度第2回SJCD例会、1993年11月
19) 歯科における細胞診の有用性：渡辺孝夫、中尾泉、日本臨床細胞学会第8回神奈川県支部総会、1998年9月、横浜
20)BONEFITインプラントー印象・作業模型作製時の工夫ー：渡辺孝夫、中尾泉：日本口腔インプラント学会第9回関東・甲信越支部総会、1990年1月、神奈川
21)アルミナスインプラントの臨床成績について：渡辺孝夫、岩野清史：第20回日本口腔インプラント学会、1990年4月、宇部
22)人工歯根植立術式の検討：渡辺孝夫、中尾泉：日本口腔インプラント学会総会、1990年4月30日、宇部
23)歯科における各種臨床検査の意義：渡辺孝夫、89-91期千葉県歯科医学大会、1991年2月17日、千葉
24)歯科医院における生検、細胞診のあり方：渡辺孝夫、89-91期千葉県歯科医学大会、1991年2月、千葉
25)ITIインプラントの臨床成績について：渡辺孝夫、岩野清史、第21回日本口腔インプラント学会、1991年7月、岐阜

26)テッシュウ・エキスパンダーによる粘膜弁形成法：渡辺孝夫、岩野清史、第21回日本インプラント学会、1991年7月、岐阜
27)サイナスリフトのための上顎洞開窓部閉鎖法：渡辺孝夫、岩野清史、第21回日本口腔インプラント学会、1991年7月、岐阜
28)摘出ゴアテックス膜の組織所見についてⅠ：渡辺孝夫、岩野清史：日本口腔インプラント学会第11回関東・甲信越支部総会：1992年2月、東京
29)人工歯根への隣在歯根尖病巣の影響Ⅰ：渡辺孝夫、岩野清史：第22回日本口腔インプラント学会第11回関東・甲信越支部総会：1992年2月、東京
30)ゴアテックス膜による骨造成術：渡辺孝夫、瀬戸晄一：効果的ＧＴＲ法、日本医療文化センター、135-147、1992年4月、東京
31)骨補填材なしに洞底造成をはかった一例：渡辺孝夫、清水治彦：第22回日本口腔インプラント学会、1992年7月、仙台
32)コアベントインプラントの臨床成績：渡辺孝夫、中尾泉：第22回日本口腔インプラント学会、1992年7月、仙台
33)人工歯根への隣在歯根尖病巣の影響Ⅱ：渡辺孝夫、岩野清史：第22回日本口腔インプラント学会、1992年7月、仙台
34)摘出ゴアテックス膜の組織所見についてⅡ：渡辺孝夫、岩野清史：第22回日本口腔インプラント学会、1992年7月、仙台
35)ゴアテックス膜の組織所見について：渡辺孝夫、中尾泉：第37回日本口腔外科学会、1992年11月、横浜
36)人工歯根植立、同時自家骨移植、ゴアテックス膜による顎堤造成を行った一例：渡辺孝夫、中尾泉：日本口腔インプラント学会、第12回関東・甲信越支部総会、1992年11月、前橋
37)ゴアテックス膜を応用したインプラント植立術の基礎と応用：渡辺孝夫：第3回国際インプラント・先端医療シンポジウム、1993年3月27日、大阪
38)当科における上顎洞洞底骨造成術の検討：渡辺孝夫、中尾泉：第38回

日本口腔外科学会、1993年10月22日、新潟
39)上顎洞底挙上と同時にインプラントを行った症例：定永健男、渡辺孝夫、日本口腔インプラント学会誌231～236、1994年
40)骨補填材なしに上顎洞底骨造成術を行った1例：清水治彦、日高豊彦、渡辺孝夫、岩野清史、日本口腔インプラント学会誌、32-38、1994年
41)インプラント診療におけるX線診査の活用：Use of Radiographic Examinations in Implant Treatment：日高豊彦：日本顎咬合学会誌、第15巻、第4号、167-173、1994年(The Journal of Japan Gnathology、Vol.15 No.4、October、1994)
42)インプラントのための組織再生法（GTR）：渡辺孝夫：日先研学術会誌Ⅰ、95-108、1995年
43)一般歯科医院における有病者患者への対応：佐々木智則、日高豊彦、渡辺孝夫、瀬戸晄一：第4回有病者歯科医療学会、1995年3月
44)Reformatted X-ray photogram Imginig for implant Planning：日高豊彦：第13回日本顎咬合学会学術大会、1995年4月、東京
45)人工歯根植立、自家骨移植、組織伸展、GTRによる歯槽堤造成を行った2例：日高豊彦、清水治彦、岩野清史、渡辺孝夫：第25回日本インプラント学会総会、1995年7月、福岡
46)臨床歯周補綴　：日高豊彦他共著、1995年9月初版発行
47)下歯槽神経移動術の3例：渡辺孝夫、中尾泉：第25回・日本インプラント学会総会、1995年7月：福岡
48)洞底骨造成術における骨造成の実験組織学的研究、コラーゲン材：清水治彦、渡辺孝夫：第26回日本インプラント学会総会、1996年9月、岡山
49)洞底骨造成術における骨造成の実験組織学的研究、Boneject：日高豊彦、渡辺孝夫：第26回日本インプラント学会総会、1996年9月、岡山

英文文献

1)An Exfoliative Cytological Study of Three Cases of Oral Sarcoma:Takao Watanabe,Naoto Kyoda:J.Nihon Univ.Sch.dent.23(3),129-140,1982.
2)A study of surface structures of squamous cells exfoliated from oral carcinoma; Comparative observations of the same cells by LM and SEM :Takao Watanabe, Izumi Nakao;The 8th International Congress of Cytology,June,1983,Montoreol.
3)A study on clinical use of a dual comparison technique using light microscopy and scanning electron microscopy in identifying malignant oral squamous cells; Takao Watanabe,Izumi Nakao,J. of cytology,Indian Academy of Cytologists,1,29-49-1984
4)Clincal evaluation of oral cytology; Takao Watanabe,Izumi Nakao;The 9th Inter-national Congress on Oral and Maxillofacial Surgery,May,1986, Vancouver
5)Clinical evaluation of oral cytology; Takao Watanabe, Izumi Nakao;The 9th International Congress of Cytology May,1986, Brussel
6)The modified method for preparing implant bed in cylinder type dental implants: Takao Watanabe, Kanichi Seto:Fist Asian Congress on Oral and Maxillofacial Surgery:March,1989,Manila.
7)Tissue expander for alveolar augmentation with dental implants: Takao Watanabe, Kanichi Seto:12th World Congress of Oral Implantology,March 1992, Sydney.
8)Tissue expander for one stage implant surgery with augmetation using Gore-Tex membrane: Takao Watanabe,

Kanichi Seto: 74th annual meeting and scientific sessions of American Association of Oral and Maxillofacial Surgeons,Sept.,1992,Hawaii.
9)Clinical Findings on Sinus Membrane in Sinus Subantral Augmentation:Takao Watanabe, Izumi Nakao, 3rd World Congress for Oral Implantology,April,1994,Yokohama.
10)New Methods for Implant Surgery,Takao Watanabe,21st Congress of APDSA,Aug,1994,Kuala Lumpur.
11)CT Scan X-ray followup of Sinus Subantral Surgery Patiens,Takao Watanabe,1st International Dental Implantology Congress,Jan,1995,Bangkok.
12) An Experimental Study of Sinus lift:Takao Watanabe,3rd Asian Pacific Oral and Maxillofacial Surgeons,Mar.1996,Kutin.
13)New Bone Formation in the Space after lifting the Sinus Membrane:Takao Watanabe,Kanichi Seto, 38th Korean Association of Oral,Maxillofacial Surgeons,Apl.1997,Seoul.
14)New Bone Formation in the space on Sinus Lift Surgery: Takao Watanabe,12th Meeting of International Congress of Oral Implantologist.Ang.1997,Vanconver.

歯がなくなったら！
まずインプラントをやってみる。
欧米の先進国ではもうそのような時代になっています。いれ歯は使いやすさに限界があるし、ブリッジは隣の健全な歯を傷つける点で好まれません。
より安全で　より確実に、
そしてこれからは
より美しく　より咬みやすく、
私共は研究してゆきたいと考えています。
・・・尚、本書では実際の患者さんの治療写真が使われています。これらを使わせていただいた患者さんには、心より感謝申し上げます。

美しくかむみぢかな歯科インプラントのはなし

1998年8月1日　初版第1印発行

著者/発行者　渡辺孝夫（わたなべ たかお）
発行所　市川総合歯科インプラント研究所
〒272-0021
千葉県市川市八幡2-16-16 クレール本八幡201
TEL047-334-5150
FAX047-336-4066

定価1,400円